

# ВИПАДОК ІЗ ЛІКАРСЬКОЇ ПРАКТИКИ

УДК 618.311-089-072.1

DOI <https://doi.org/10.32782/2226-2008-2024-2-12>

*В. І. Гладчук* <https://orcid.org/0000-0002-1935-7099>

*А. В. Волянюк* <https://orcid.org/0009-0008-8286-3198>

## КЛІНІЧНИЙ ВИПАДОК: ЯЄЧНИКОВА ВАГІТНІСТЬ

Одеський національний медичний університет, Одеса, Україна

УДК 618.311-089-072.1

*В. І. Гладчук, А. В. Волянюк*

### КЛІНІЧНИЙ ВИПАДОК: ЯЄЧНИКОВА ВАГІТНІСТЬ

*Одеський національний медичний університет, Одеса, Україна*

Мета цього дослідження – дослідити та проаналізувати особливості ранньої діагностики та лікування яєчникової вагітності (ЯВ) на основі клінічного випадку.

Матеріалом слугував клінічний випадок ЯВ, методи інструментальної діагностики та об'єктивного аналізу. За результатами цього клінічного випадку визначено особливості обстеження пацієток із підозрою на ЯВ, діагностики та лікування. Цей клінічний випадок підкреслює, що діагностика ЯВ утруднена й на сьогодні через відсутність специфічної клінічної картини, проте завдяки удосконаленню трансвагінальної ультразвукової діагностики та вчасному виконанню хірургічного втручання можна попередити виникнення серйозних ускладнень та втрат.

**Ключові слова:** яєчникова вагітність, позаматкова вагітність, лапароскопія.

UDC 618.311-089-072.1

*V. I. Gladchuk, A. V. Volianiuk*

### CLINICAL CASE: OVARIAN PREGNANCY

*Odesa National Medical University, Odesa, Ukraine*

Ovarian pregnancies (OP) are a rare form of ectopic pregnancy, occurring in 0.5% to 1% of ectopic gestations, or one in 7000 to 40.000 live births. OP shares similar clinical symptoms with tubal ectopic pregnancy, rupture of a hemorrhagic cyst of the corpus luteum, and rupture of an endometrioid cyst. Consequently, its preoperative diagnosis is challenging, and most cases of OP are diagnosed intraoperatively. We present the case of a 28-year-old woman who was admitted with vaginal bleeding and abdominal pain in anamnesis. Transvaginal ultrasound (TVS) revealed no evidence of intrauterine pregnancy, but a gestational sac in the left ovary was assumed. The patient was successfully treated with laparoscopy and marginal resection of the left ovary. Histopathological studies confirmed the diagnosis of ovarian ectopic pregnancy. Next day after the operation, the patient was discharged in good state without any complications.

**The purpose is** to study and analyze the features of early diagnosis and treatment following a specific case of OP.

**Materials and methods.** The material was a clinical case of OP, methods of instrumental diagnosis and objective analysis.

**The results.** A specific case of OP was studied, and the features of examination, diagnosis, and treatment were determined.

**Conclusions.** The present clinical case emphasizes that even today, the diagnosis of OP is challenging due to the lack of specific clinical symptoms. However, thanks to the improvement of transvaginal ultrasound diagnostics and timely surgical intervention, it is possible to prevent the occurrence of serious complications and losses.

**Key words:** ovarian pregnancy, ectopic pregnancy, laparoscopy.

**Вступ.** Яєчникова вагітність (ЯВ) є однією з рідкісних форм позаматкової вагітності, діагностика якої продовжує залишатися проблемою для клініцистів. Частота виникнення ЯВ коливається від 1 на 7000 до 1 на 40000 вагітностей та становить 0,5–1% від усіх випадків ектопічної вагітності [1; 2]. Складність діагностики пов'язана з відсутністю чітких критеріїв та подібністю клінічної картини із трубною вагітністю, розривом геморагічної кісти жовтого тіла та розривом ендометріодної кісти [3; 4]. Завдяки вдосконаленню трансвагінальної ультразвукової діагностики деякі

випадки ЯВ можна діагностувати до операції, проте хірургічне втручання залишається найкращим методом диференціальної діагностики та лікування [5; 6].

**Мета** – проаналізувати особливості ранньої діагностики та лікування ЯВ на основі клінічного випадку.

**Матеріали і методи дослідження.** Матеріалом слугував клінічний випадок ЯВ у 28-річної пацієнтки із встановленим діагнозом ЯВ за допомогою трансвагінального ультразвукового дослідження з послідуочим його підтвердженням під час лапароскопії та на патогістологічному дослідженні. Це дослідження проводилося із дотриманням міжнародних чинних принципів етичного кодексу.

**Клінічний випадок.** 05.09.2023 до медичного центру звернулася 28-річна пацієнтка зі скаргами на кров'янисті виділення зі статевих шляхів. Зі слів,

© В. І. Гладчук, А. В. Волянюк, 2024

Стаття поширюється на умовах ліцензії



попередні менструальні цикли були регулярними, рясними та болісними, остання нормальна менструація 14.07.2023. Гінекологічний анамнез не обтяжений. Супутні захворювання: аутоімунний тиреїдит, еутиреоз, медикаментозна компенсація (приймає Еутирокс 75 мкг). Операції заперечує. 17.08.2023 – позитивний сечовий тест на вагітність, рівень  $\beta$ -ХГЛ крові – 1202 МО/мл. Вагітність перша, бажана. 18.08.2023 з'явилися кров'яністі виділення зі статевих шляхів. 19.08.2023 – рівень  $\beta$ -ХГЛ крові – 1458 МО/мл. 21.08.2023 повторно з'явилися рясні кров'яністі виділення зі статевих шляхів тривалістю 5 днів та біль внизу живота. За даними ультразвукового дослідження органів малого тазу (УЗД ОМТ), у порожнині матки плідне яйце відсутнє. Звернулася до лікаря-гінеколога, встановлений діагноз «мимовільний викидень». 24.08.2023 – рівень  $\beta$ -ХГЛ крові – 1165 МО/мл. 31.08.2023 повторно з'явилися кров'яністі виділення зі статевих шляхів. 01.09.2023 – рівень  $\beta$ -ХГЛ крові – 652 МО/мл (рис. 1).

Загальний аналіз крові від 01.09.2023 – еритроцити  $3.68 \times 10^{12}/л$ , гемоглобін – 109 г/л, тромбоцити –  $208 \times 10^9/л$ , лейкоцити –  $4.69 \times 10^9/л$ . 04.09.2023 – рівень  $\beta$ -ХГЛ крові – 495 МО/мл.

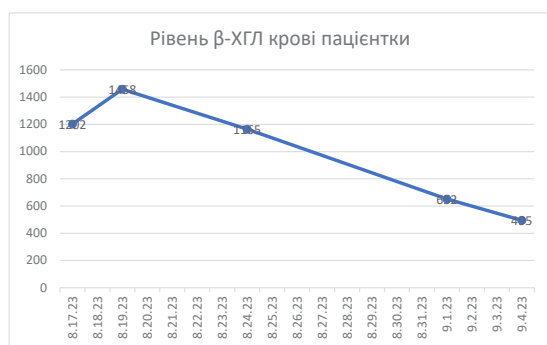

Рис. 1. Рівень  $\beta$ -ХГЛ крові пацієнтки

За даними УЗД ОМТ від 05.09.2023, у порожнині матки плідне яйце відсутнє, латерально від лівого яєчника візуалізується широке ехогенне кільце з внутрішньою ехопрозорою ділянкою на поверхні яєчника розмірами 14.0x10.0 мм (плідне яйце?) (рис. 2).

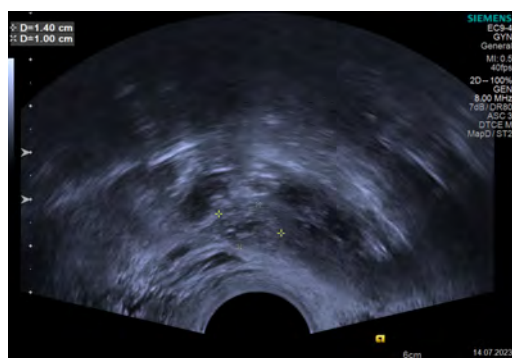


Рис. 2. УЗ-ознаки плідного яйця у лівому яєчнику

Об'єктивно загальний стан задовільний, свідомість ясна, блідість шкірних покривів відсутня, пульс – 65 ударів за хвилину, артеріальний тиск – 120/80 мм рт.ст.

Під час гінекологічного огляду: в дзеркалах шийка матки конічної форми, зовнішнє вічко точкове, тіло матки не збільшене, екскурсія шийки матки безболісна, придатки ліворуч не збільшені, чутливі під час дослідження, придатки праворуч не збільшені, безболісні, виділення зі статевих шляхів кров'яністі, мажучі.

У плановому порядку пацієнтці була виконана лапароскопія.

Виявлено: матка нормальних розмірів, грушоподібної форми, рожевого кольору. Права труба видна вся, колір рожевий, не розширена, фібрії збережені. Правий яєчник розмірами 4x2 см, форма овоїдна, колір білісватий, оболонка гладка. Ліва труба видна вся, колір рожевий, не розширена, фібрії збережені. Лівий яєчник розмірами 3x2 см, форма овоїдна, колір білісватий, оболонка гладка, у латерального краю візуалізується фіолетово-чорне утворення розмірами до 1 см (рис. 3).

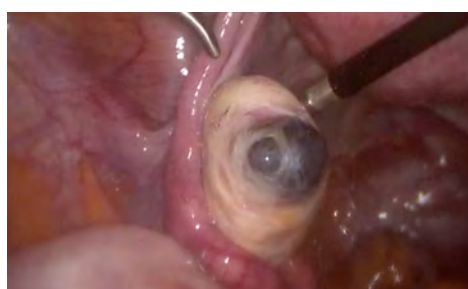


Рис. 3. Плідне яйце у лівому яєчнику

Передньоматковий простір без особливостей. Позаматковий простір – виявлені множинні глибокі вогнища ендометріозу. Крижово-маткові зв'язки: права – множинні поверхневі вогнища ендометріозу, ліва – без особливостей. Широкі маткові зв'язки без особливостей. Випіт геморагічний до 50 мл. Злуковий процес відсутній. Ендометріодні гетеротопії виявлені. Інші особливості не виявлені.

Проведено: Утворення повністю видалене шляхом крайової резекції лівого яєчника з використанням ножиць (рис. 4) та відправлено на патогістологічне дослідження. Окрім цього, виконана задня центральна перитонектомія, ексцизія та коагуляція вогнищ ендометріозу. За результатами ПГД у матеріалі виявлені елементи плідного яйця, що підтверджує діагноз ЯВ. Наступного дня пацієнтка виписана в задовільному стані. Через тиждень пацієнтка повторно виконала аналіз крові на  $\beta$ -ХГЛ – результат негативний.

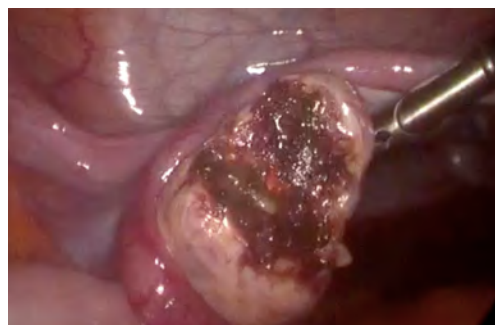

Рис. 4. Плідне яйце видалене шляхом крайової резекції лівого яєчника

## ВИПАДОК ІЗ ЛІКАРСЬКОЇ ПРАКТИКИ

Таким чином, інтраопераційні результати та гістопатологічне дослідження відповідали критеріям ЯВ, описані Спігельбергом [7]: інтактна маткова труба на стороні ураження, плідне яйце займає частину яєчника на стороні ураження, яєчник з'єднаний з маткою власною зв'язкою яєчника, тканина яєчника розташована у стінці плідного мішка, що було підтверджено патологічним дослідженням.

**Висновок.** Незважаючи на те, що ЯВ вважається однією з рідкісних форм позаматкової вагітності, цей клінічний випадок демонструє важливість детального збору анамнезу та проведення УЗД для вибору коректної тактики, своєчасного лікування та попередження виникнення серйозних ускладнень та втрат.

### ЛІТЕРАТУРА

1. Goyal LD, Tondon R, Goel P, Sehgal A. Ovarian ectopic pregnancy: A 10 years' experience and review of literature. *Iran J. Reprod. Med.* 2014; 12: 825–830.
2. Bouab M, Touimi AB, Jalal M, Lamrissi A, Fichtali K, Bouhya S. Diagnosis and management of ectopic ovarian pregnancy: A rare case report. *Int. J. Surg. Case Rep.* 2022; 91: 106742. doi: 10.1016/j.ijscr.2021.106742.
3. Ren F, Liu G, Wang T, et al. Unruptured ovarian ectopic pregnancy: Two case reports and literature review. *Front Physiol.* 2022; 13: 1036365. doi: 10.3389/fphys.2022.1036365.
4. Begum J, Pallavee P, Samal S. Diagnostic dilemma in ovarian pregnancy: a case series. *J Clin Diagn Res.* 2015; 9(4): Qr11–3. doi: 10.7860/JCDR/2015/11501.5772.
5. Russel JB, Cutler LR. Transvaginal ultrasonographic detection of primary ovarian pregnancy with laparoscopic removal. *Fertil Steril.* 1989; 51: 1055.
6. Aydin T, Yucel B, Aksoy H, Ekemen S, et al. Successful laparoscopic management of a rare complication after embryo transfer: ovarian pregnancy. A case report and up-to-date literature review. *Wideochir Inne Tech Maloinwazyjne.* 2016; 10(4): 574–9. doi: 10.5114/wiitm.2015.55893.
7. Spiegelberg O. On the casuistry of ovarian pregnancy. *Arch Gyneakol.* 1878, 13:73 (in German).

Надійшла до редакції 20.03.2024 р.

Прийнята до друку 30.05.2024 р.

Електронна адреса для листування [alinka98@ukr.net](mailto:alinka98@ukr.net)