

О. Ю. Сухін

**СТАТИСТИКА ТА ПОРІВНЯЛЬНИЙ АНАЛІЗ ЛІКУВАННЯ ХВОРИХ
З УСКЛАДНЕНИМИ ТА ЗАСТАРІЛИМИ РОЗРИВАМИ
РОТАТОРНОЇ МАНЖЕТИ ПЛЕЧА**

Одеський національний медичний університет, Одеса, Україна

УДК 616.747.12/.16-001.5-06-08-047.44

О. Ю. Сухін

**СТАТИСТИКА ТА ПОРІВНЯЛЬНИЙ АНАЛІЗ ЛІКУВАННЯ ХВОРИХ З УСКЛАДНЕНИМИ ТА ЗАСТАРІЛИМИ
РОЗРИВАМИ РОТАТОРНОЇ МАНЖЕТИ ПЛЕЧА***Одеський національний медичний університет, Одеса, Україна*

Хворі з ускладненими та застарілими розривами ротаторної манжети плеча були розподілені на контрольну групу (60 хворих), були прооперовані згідно з різними методиками вибору хірургічного лікування, і основну групу (30 хворих), які були прооперовані згідно з наведеним у статті алгоритмом лікування (60 хворих). Аналіз отриманих результатів підтвердив статистично достовірне скорочення на 20% ($p < 0,05$) середніх термінів стаціонарного лікування хворих в основній групі. Проведений аналіз даних за шкалою Rowe показав, що серед пацієнтів контрольної клінічної групи кількість високих, добрих та задовільних результатів становила 21,67, 13,33 та 18,33% відповідно, решта – 13,33% – незадовільні результати, середній показник становив $67,2 \pm 1,0$ %. В основній клінічній групі найкращі результати отримані у 63,33%, добрі у 26,67%, задовільні у 6,67%, незадовільні у 1,67% хворих, середній показник – $79,9 \pm 0,6$ ($p < 0,05$), що на 18,9% перевищував показник контрольної групи.

Ключові слова: статистика, порівняльний аналіз, ротаторна манжета, ротаторна артропатія, нещаслива тріада плеча.

UDC 616.747.12/.16-001.5-06-08-047.44

O. Yu. Sukhin

**STATISTICS AND COMPARATIVE ANALYSIS OF TREATMENT OF PATIENTS WITH COMPLICATED AND
CHRONIC TEARS OF THE ROTATOR CUFF OF THE SHOULDER***Odesa National Medical University, Odesa, Ukraine*

The **aim** of study was a statistical and comparative analysis of the treatment of patients with complicated and chronic tears of the rotator cuff of the shoulder. **Materials and methods.** Complicated and chronic injuries of the rotator cuff of the shoulder occupy one of the leading places in the structure of instability of the shoulder joint and, according to various data in the literature, make up to 60%. These injuries are characterized by gradualness and require long-term treatment, lead to loss of working capacity, and in some cases to disability. We conducted an analysis of the results of treatment of patients aged 37 to 78 years with complicated and chronic tears of the rotator cuff of the shoulder. Patients were divided into two clinical groups:

- the comparison group included 60 (66,6%) patients with complicated and chronic tears of the shoulder rotator cuff, which undergo different types of surgical treatments;
- the second group (main) included 30 (33,4%) patients with complicated and chronic tears of the rotator cuff of the shoulder, which undergo surgical treatment chosen by mentioned in article algorithm.

Results. The analysis of the obtained results confirmed a statistically significant reduction by 20% ($p < 0,05$) of the average terms of inpatient treatment of patients who were treated according to the developed method in comparison with the control group. The conducted data analysis showed that among patients of the control group clinical group, the number of excellent (21,67%), good (13,33%) and satisfactory (18,33%) results. Unsatisfactory results were noted in 13,33%. The average indicator of treatment results was $67,2 \pm 1,0$. In the main clinical group of 30 patients, excellent results were obtained in 19 (63,33%), good – in 8 (26,66%), satisfactory in 2 (6,66%) and unsatisfactory in 1 (1,66%) patient. The average rate of evaluation of treatment results was $79,9 \pm 0,6$ that on 18,9% was higher than in control group ($p < 0,05$).

Key words: statistics, comparative analysis, rotator cuff, rotator arthropathy, unfortunate triad of shoulder.

Вступ. Ускладнені та застарілі пошкодження ротаторної манжети плеча посідають одне із чільних місць у структурі нестабільності плечового суглоба і, за різними даними літератури, становлять до 60% [1; 2]. Ці ушкодження характеризуються стадійністю та потребують тривалого лікування [2], призводять до втрати працездатності, а іноді і до інвалідизації. Натепер світова, а також вітчизняна травматологія й ортопедія мають значний досвід відновлення анатомічної цілісності та функціональних порушень за різних видів свіжих неускладнених ушкоджень обертальної манжети плеча

з незначними термінами травми. Лікування даного контингенту хворих не викликає ускладнень і здебільшого дає задовільні функціональні результати [3–5]. Такі результати пояснюються тим, що немає вторинних змін у тканинах обертальної манжети плеча, немає грубого внутрішньосухожильного рубця або значного розволокнення сухожилків манжети за його часткового пошкодження [7]. Відсутня ретракція м'язів, унаслідок якої стає складною, а часом і неможливою їх реінсерція або рефіксація кісткових фрагментів горбків плеча [8]. У навколишніх тканинах немає остеопорозу, остеофітів на нижній поверхні акроміального відростка лопатки, в області ключично-акроміального зчленування та великого горбка плечової кістки. У піддельтовидно-

підакроміальній сумці, у дельтоподібному та підлопатковому м'язах немає виражених дегенеративно-дистрофічних змін. Однак ці й інші зміни в м'язах ротаторної манжети плеча в разі тривалої бездіяльності втрачають свою еластичність, піддаються гіпотрофії [2], що сприяє розвитку плече-лопаткового стенозу та приводно-ротаційної тугоухливості. Та все це повною мірою має місце в пацієнтів середнього та похилого віку із тривалими термінами патології [6]. Тож вибір методу хірургічної корекції становить значні труднощі, часто в повсякденній практиці рішення про обсяг оперативної допомоги та її окремі елементи ухвалюється безпосередньо під час виконання втручання. У підсумку частота незадовільних наслідків досягає 50% і більше [2], а інколи стан хворого потребує повторного втручання [8].

Мета – провести статистичний і порівняльний аналіз лікування хворих з ускладненими та застарілими розривами ротаторної манжети плеча.

Матеріали та методи дослідження. Нами був проведений аналіз результатів лікування пацієнтів віком від 37 до 78 років з ускладненими та застарілими розривами ротаторної манжети плеча. Хворі були розподілені на дві клінічні групи:

– до групи порівняння було включено 60 хворих (66,6%) з ускладненими та застарілими розривами ротаторної манжети плеча, яким проведено оперативне втручання із 2010 по 2015 рр. у відділенні ДУ «Інститут травматології та ортопедії НАМНУ». До пацієнтів застосовано різні тактики оперативного лікування залежно від стадії розриву ротаторної манжети, стадії артрозу плечового суглоба;

– до другої групи (основної) було включено 30 хворих (33,4%) з ускладненими та застарілими розривами ротаторної манжети плеча, яким було проведено оперативне лікування із 2015 по 2020 рр. у відділенні ДУ «Інститут травматології та ортопедії НАМНУ». До пацієнтів застосовано різні тактики оперативного лікування згідно із представленим алгоритмом (рис. 1), залежно від стадії розриву ротаторної манжети плеча, стадії жирової дистрофії м'язів ротаторів, стадії артрозу плечового суглоба, віку пацієнта.

Розподіл обстежених хворих з ускладненими та застарілими розривами ротаторної манжети плеча за статтю та віком: у контрольній групі найбільшу кількість (25 хворих) становили пацієнти віком від 51 до 60 років з перевагою чоловічої статі. Середній вік пацієнтів – $56,5 \pm 9,3$ років. В основній групі найбільшу кількість становили хворі віком 51–60 років (11 осіб), серед яких переважали особи чоловічої статі. Середній вік основної групи – $56,7 \pm 9,69$ років. У всіх випадках спостерігається непрямий механізм травми. Переважно наявне ушкодження правого плечового суглоба (67,7%). Ушкодження лівого плечового суглоба було виявлено у 32,2%.

Діагностика проводилась за допомогою збору даних анамнезу, скарг хворого, даних об'єктивного обстеження, даних інструментальних методів обстеження: рентгенологічних знімків у стандартних проєкціях, ультразвукового обстеження, комп'ютерної томографії та магнітно-резонансної томографії.

Під час клінічного обстеження хворих з укладеними та застарілими розривами ротаторної манжети плеча використовували клінічні тести для визначення патогномонічних ознак:

1. Тест Jobe, що є чутливим до розриву надостьового м'яза. Тест був позитивний у 74 пацієнтів, чутливість тесту – 82,2%.

2. Тест Neer, який визначає патологію у відповідній групі м'язів ротаторів плеча. Він був діагностований у 68 пацієнтів, а чутливість тесту становила 75,5%.

Позитивність даних тестів свідчить про дефіцит функції м'язів, що відповідають за функцію відведення плеча, що може бути спричинено не лише розривом ротаторної манжети, а й іншими захворюваннями плечового суглоба.

3. Hawkins тест – сигналізує про ушкодження надостьового та підостьового м'язів. Воно було діагностовано у 65 пацієнтів, а чутливість тесту становила 72,2%.

4. Тест «падаючої руки» – насамперед свідчить про грубе порушення функції надостьового та м'яза. Діагностовано у 58 хворих, що становить 64,4% чутливості для тесту.

5. Внутрішньоротаційний тест – свідчить про порушення функції підлопаткового м'яза. Було діагностовано у 48 хворих, що становить 53,3% чутливості тесту.

6. Зовнішньоротаційний тест – сигналізує про ушкодження зовнішніх м'язів ротаторів плеча, а саме підостьового та малого круглого м'яза та частково може свідчити про порушення функції надостьового м'яза. Діагностовано у 62 хворих, а чутливість тесту становила 68,8%.

7. «Болюча дуга відведення» – даний тест відмічає появу больового синдрому в разі відведення плеча від 70 до 120° , свідчить про зменшення простору між акром іонем і голівкою плечового суглоба. Діагностовано у 51 хворого, а чутливість тесту становила 56,6%.

8. Згладженість дельтоподібного м'яза плеча та гіпотрофія плеча свідчать про порушення функції у плечовому суглобі й обмеження рухів у ньому. Були діагностовані у 55 хворих, а чутливість тестів становила 61,1%.

У контрольній групі пацієнти були прооперовані за різними методиками вибору хірургічного лікування, в основній – за розробленим алгоритмом вибору тактики хірургічного лікування хворих з ускладненими та застарілими розривами ротаторної манжети плеча (рис. 1). Оцінка результату лікування була проведена за допомогою оціночних шкал Rowe та Constant-Murley score [2; 9].

Результати дослідження та їх обговорення. Віддалені результати лікування були вивчені у 52 (86,66%) хворих контрольної групи, основної – у 28 (93,33%) пацієнтів. Розподіл обстежених хворих з ускладненими та застарілими розривами ротаторної манжети плеча за статтю та віком: у контрольній групі найбільшу кількість (17 хворих) становили пацієнти віком від 51 до 60 років з перевагою чоловічої статі. Середній вік пацієнтів – $57,8 \pm 9,42$ років. В основній групі найбільшу кількість становили хворі віком 51–60 років (11 осіб) з перевагою чоловічої статі. Середній вік

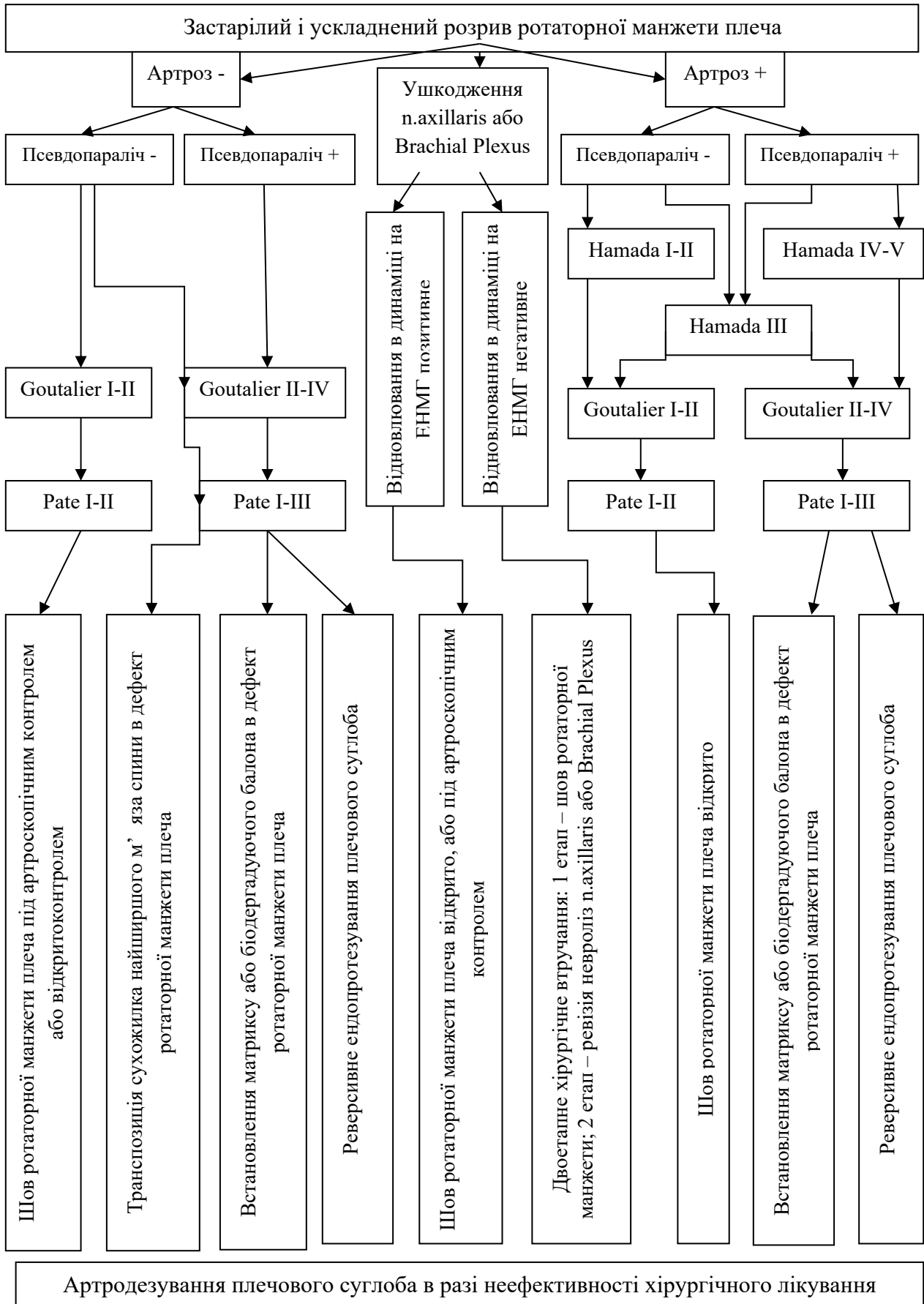


Рис. 1. Алгоритм вибору тактики хірургічного лікування хворих

основної групи – $57,6 \pm 9,78$ років. Терміни стаціонарного лікування у хворих основної та контрольної груп такі: $14,4 \pm 0,2$ днів у контрольній та $9,8 \pm 0,3$ днів в основній групах. Аналіз отриманих результатів підтвердив статистично достовірне скорочення на 20% ($p < 0,05$) середніх термінів стаціонарного лікування хворих, яким було обрано лікування за розробленою методикою, порівняно з контрольною групою.

Одним із важливих показників якості оперативного лікування за будь-якої патології є терміни цілковитого відновлення функції. Проведений аналіз результатів довів достовірну відмінність показників відновлення функції плечового суглоба в пацієнтів контрольної й основної груп. Згідно з отриманими результатами, усі пацієнти основної групи змогли здійснювати активні рухи та цілком відновити функцію плечового суглоба на строках від 3-х тижнів до 2,5 місяців, тоді як хворим контрольної групи на це знадобилося вдвічі більше часу.

Розподіл результатів оперативного лікування хворих основної та контрольної груп плеча за шкалою Rowe представлений на рис. 2.

Проведений аналіз даних показав, що серед 52 пацієнтів контрольної клінічної групи найкращі, добрі та задовільні результати спостерігались у 21,67, 13,33 і 18,33% відповідно; незадовільні результати відзначено у 13,33%. Середній показник оцінки результатів лікування становив $67,2 \pm 1,0$. В основній клінічній групі із 28 пацієнтів найкращі результати отримано в 19 (63,33%), добрі у 8 (26,67%), задовільні у 2 (6,67%), незадовільні в 1 хворого (1,66%). Середній показник оцінки результатів лікування становив $79,9 \pm 0,6$, що на 18,9% перевищувало показник контрольної групи ($p < 0,05$, порівняно з контрольною групою).

Розподіл результатів оперативного лікування хворих основної та контрольної груп за шкалою Constant-Murley показано на рис. 3, відмінні результати в контрольній групі були у 20% пацієнтів, добрі – у 41,67%, задовільні – у 25%, незадовільні – у 13,33%. В основній групі найкращі результати спостерігались у 56,67% хворих, добрі – у 33,33% хворих, задовільні – у 6,67% пацієнтів, незадовільний результат був в одного пацієнта (3,33%).

Висновки. Найкращі та хороші результати оперативного лікування отримані в основній групі завдяки

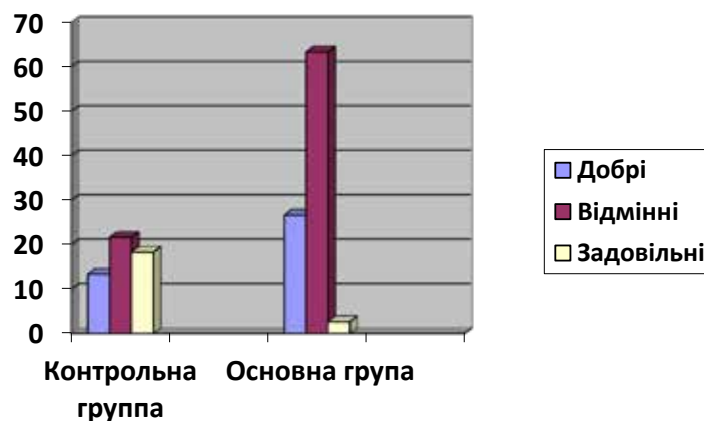


Рис. 2. Результати лікування застарілих і ускладнених розривів ротаторної манжети плеча в контрольній і основній групах за шкалою Rowe

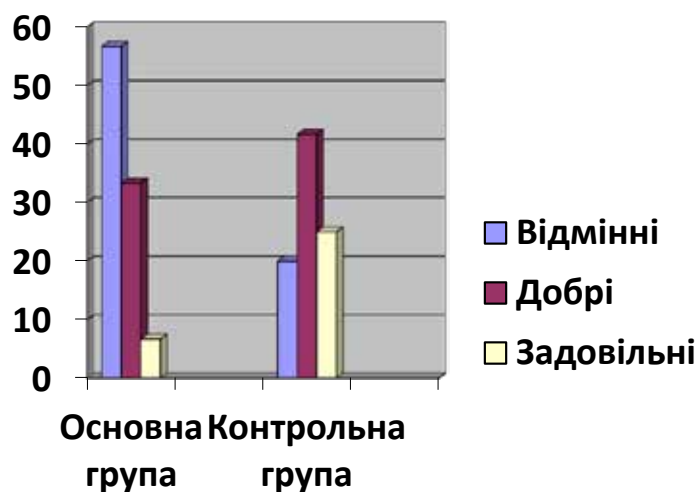


Рис. 3. Результати лікування в контрольній і основній групах за шкалою Constant-Murley

КЛІНІЧНА ПРАКТИКА

правильному вибору тактики хірургічного лікування. Проведений аналіз даних показав: серед 52 пацієнтів контрольної клінічної групи найкращих результатів 21,66%, добрих – 13,33%, задовільних – 18,33%. Незадовільних результатів 13,33%. Середній показник результатів лікування становив $67,2 \pm 1,0$.

В основній клінічній групі із 28 пацієнтів найкращі результати отримані у 63,33%, добрі – у 26,67%, задовільні – у 6,67%, незадовільні – у 1,67%. Середній показник оцінки результатів лікування становив $79,9 \pm 0,6$, що на 18,9% перевищувало показник контрольної групи ($p < 0,05$, порівняно з контрольною групою).

ЛІТЕРАТУРА

1. Попадюха Ю.А. Шляхи відновлення біомеханіки плечового суглоба після артроскопічного лікування ушкоджень ротаторної манжети плеча. *Вісник Чернігівського національного педагогічного університету. Серія «Педагогічні науки. Фізичне виховання та спорт»*. 2014; 118 (3): 239–245.
2. Страфун С.С. Хірургічне лікування повних розривів ротаторної манжети плеча. *Ортопедія, травматологія та протезування*. 2009; 2: 41–48.
3. Азізов М.Ж. Хірургічні втручання за умов ушкодження обертальної манжети плеча. *Ортопедія, травматологія та протезування*. 2011; 4 (585): 38–41.
4. Півень Ю.М., Ксьонз І.В., Литвин Ю.П. Аналіз операційних втручань при пошкодженнях **ротаційної** манжети плеча із застосуванням артроскопії. *Шпитальна хірургія*. 2015; 4: 41–43.
5. Gialanella B., Grossetti F., Mazza M. et al. Functional Recovery After Rotator Cuff Repair: The Role of Biceps Surgery. *Journal of sport rehabilitation*. 2017; May 22: 1–30. DOI: 10.1123/jsr.2015-0055. PMID: 28530504.
6. Страфун С.С., Долгополов О.В., Сергієнко Р.О. Артроскопічний шов ротаторної манжети плеча. *Літопис травматології та ортопедії*. 2008; 1/2: 189–193.
7. Бур'янов О.А., Даниленко І.В., Самусенко І.В., Нечипорчук С.Л. Досвід хірургічного лікування застарілих пошкоджень ротаторної манжети плечового суглоба. *Літопис травматології та ортопедії*. 2008; 1/2: 121–123.
8. Petrillo S., Longo U.G., Papalia R. Denaro Reverse shoulder arthroplasty for massive irreparable rotator cuff tears and cuff tear arthropathy: a systematic review. *Musculoskeletal surgery*. 2017; Apr 25. DOI: 10.1007/s12306-017-0474-z. PMID: 28444541.
9. Sabzevari S., Kachooei A.R., Giugale J., Lin A. One-stage surgical treatment for concomitant rotator cuff tears with shoulder stiffness has comparable results with isolated rotator cuff tears: a systematic review. *Journal of shoulder and elbow surgery*. 2017. May 3. PII: S1058-2746 (17) 30150-7. DOI: 10.1016/j.jse.2017.03.005. PMID: 28478897.

Надійшла до редакції 07.08.2023 р.

Прийнята до друку 04.09.2023 р.

Електронна адреса для листування Oleksii.sukhin@onmedu.edu.ua